Paragangliomas laterocervicales

JM Thomassin
A Deveze
S Marciano

Resumen. – Los paragangliomas son tumores benignos poco frecuentes de origen neuroendocrino. Las formas cervicales más clásicas son de localización carotídea y vagal. Desde el punto de vista clínico y paraclínico, el diagnóstico es relativamente sencillo. La dificultad consiste en su detección sistemática en caso de tumefacción laterocervical aislada en una persona de mediana edad. En todos los casos, deben sospecharse formas familiares, sobre todo cuando existan varias localizaciones o una forma maligna. Las nuevas técnicas de biología molecular permiten la identificación de los miembros de riesgo en la familia, pues se conoce el gen implicado (PGL1, locus 11q13 y 11q22-23). Debe llevarse a cabo un estudio preoperatorio completo, con el fin de descartar una forma multifocal o la presencia de un feocromocitoma, así como para evaluar la extensión locorregional. Los principales elementos que deben conocerse antes de la exéresis quirúrgica son el origen de la vascularización (red carotídea externa o interna) y el grado de extensión hacia el espacio parafaríngeo y, sobre todo, hacia la base del cráneo.
El único tratamiento radical es la cirugía, pese a sus riesgos y secuelas, en ocasiones inevitables. La radioterapia y la quimioterapia son poco eficaces. Las formas malignas y metastásicas son poco frecuentes y de evolución lenta.

© 2002, Editions Scientifiques et Médicales Elsevier SAS, París. Todos los derechos reservados.

Palabras clave: paraganglioma, quimiodectoma, sistema neuroendocrino difuso, neoplasias endocrinas múltiples, patología vascular.

Introducción

Los paragangliomas se derivan de los paraganglios, conglomerados de células neuroendocrinas dispersas en todo el organismo. Estas pequeñas agrupaciones de células funcionales neurosecretoras fueron descritas inicialmente por anatomistas e histólogos. Von Haller, en 1743, fue el primero en describir el cuerpo carotídeo y lo denominó ganglio *minitum* que será luego, bajo la influencia de Mayer, en 1833, ganglio *intercaroticum* [60]. El término paraganglio fue empleado por primera vez por el histólogo Kohn en 1900 [10] en la denominación paraganglio *intercaroticum*, que se convertirá en el paraganglio carotídeo contemporáneo, denominado *carotid body* por los autores anglosajones.

Tal vez por razones anatómicas, las células paraganglionares timpanoyugulares fueron descritas más tardíamente. Valentin, en 1840, fue el primero en señalar la presencia de este conglomerado de células ricamente vascularizadas alrededor del nervio timpánico del glosofaríngeo o de Jacobson, que él denomina *gangliolum tympanicum*. Krause, en 1878, constató la misma formación e interpretó su rica vascularización como un signo indirecto de tejido glandular, denominando estos corpúsculos «glándula timpánica» [10].

En 1941, Guild comunica la presencia de un tejido vascularizado en el golfo de la vena yugular interna y en el promontorio del oído medio y los agrupa bajo el término de «glomo yugular» [10]. Fue sólo en 1945 cuando se estableció la correlación con los denominados actualmente paragangliomas, gracias a Rosenwasser, quien publica el caso de un «glomo carotídeo» en el oído medio [46].

Las células paraganglionares vagales fueron descritas por primera vez por Aschoff y Goodhart en 1909 [10].

La primera exéresis de tumores derivados de estas células (paragangliomas) se atribuye a Rieguer en 1880, si bien dicha intervención produjo la muerte del paciente [33].

Terminología

Se conocen múltiples sinónimos para calificar los tumores paraganglionares, según consideraciones histopatológicas o anatómicas. El término glomo se aplicó inicialmente a los paragangliomas, pues su presentación histológica recordaba la de complejos arteriovenosos o *glomus complex*. Actualmente, sólo debe emplearse para designar los pequeños tumores descritos por Masson, que se desarrollan en la pulpa de los dedos a partir de los glomos neuromioarteriales [2].

Jean-Marc Thomassin : *Professeur des Universités, praticien hospitalier, chef de service, oto-rhino-laryngologiste des Hôpitaux.*
Arnaud Deveze : *Interne des Hôpitaux, DES d´oto-rhino-laryngologie.*
Service d´oto-rhino-laryngologie et de chirurgie cervicofaciale.
Sandrine Marciano : *Assistante-chef de clinique, service de radiologie générale et interventionnelle du professeur Kasbarian.*
Centre hospitalier universitaire Timone, boulevard Jean-Moulin, 13385 Marseille, France.

En otra denominación, se diferencian los paragangliomas cromafines y los paragangliomas no cromafines. Esta distinción se basa en la presencia de gránulos secretores de catecolaminas en el interior de las células, coloreadas por las sales de cromo o de plata (coloración de Henle). Las células paraganglionares metaméricas se localizan en el abdomen o en el tórax, dependen del sistema nervioso vegetativo de tipo simpático y producen adrenalina; esta capacidad explica su coloración con sales de cromo o de plata, y de ahí su denominación de cromafines o argentafines. Por el contrario, los tumores paraganglionares braquioméricos de localización cervical dependen del sistema parasimpático y no captan la coloración de sales de cromo, ni plata. El término quimiodectoma se refiere a la reactividad de determinados paragangliomas cervicocefálicos a las variaciones de presión parcial arterial de O_2 y CO_2, y al nivel de acidosis. Este término, adoptado inicialmente por la Organización Mundial de la Salud (OMS), no debe utilizarse, pues la función de quimiorreceptores sólo se ha demostrado en los cuerpos carotídeos y aórticos [37, 62].

El único término validado por los histólogos es el de paraganglioma. En la nomenclatura se emplea el término paraganglioma seguido de su localización: paraganglioma carotídeo, paraganglioma vagal, etc.

Nosología

PARAGANGLIOMAS Y CONCEPTOS CELULARES NEUROENDOCRINOS

Con el fin de agrupar y clasificar las células paraganglionares, se han definido dos sistemas anatomofuncionales: el sistema de absorción y decarboxilación de precursores de aminas (del inglés, *amine precursor uptake and decarboxylation*, APUD) y el sistema neuroendocrino difuso (SNED).

El primero fue propuesto por Pearse en 1968, con el nombre de sistema APUD [42], ya que se basa en consideraciones exclusivamente funcionales (capacidad de determinadas células para captar en la circulación sanguínea los precursores de aminas y decarboxilarlos). Este sistema demasiado restrictivo ha permitido, no obstante, el registro de unos cuarenta grupos celulares distribuidos en el organismo. Estas unidades funcionales se han subdividido en dos grupos [18]:

— tumores productores de polipéptidos: insulinoma, gastrinoma y cáncer medular de la glándula tiroides;

— tumores productores de aminas: feocromocitoma, paraganglioma y tumores carcinoides digestivos.

Debido a la polémica en torno al origen embrionario de las células APUD, se abandonó el sistema APUD y se adoptó el sistema SNED, más amplio, proponiéndose un mismo origen neuroectodérmico para explicar las propiedades similares de ambos grupos celulares. Las investigaciones de Le Douarin, en 1982, confirmaron un origen común de algunos tipos celulares en la cresta neural (como las células paraganglionares y las células C de la glándula tiroides) y demostraron claramente un origen diferente, endodérmico, de los tumores carcinoides del tubo digestivo, poniendo en duda la uniformidad del grupo APUD [18].

El SNED es un concepto funcional y anatómico que incluye el sistema APUD, por lo que debe ser tomado como sistema de referencia. La inclusión de los paragangliomas en este sistema se basa en sus características comunes [10]:

— síntesis de neurotransmisores;

— síntesis de péptidos con actividad hormonal;

— depósito de estas sustancias en las vesículas intracelulares (vesículas sinápticas, gránulos neurosecretores);

— función receptora y secretora, es decir, producción de una sustancia activa en respuesta a un estímulo específico;

— por último, el hecho de que no todas estas células derivan de un mismo origen neuroectodérmico.

Las células del SNED están dispersas en el organismo, tienen un origen embrionario variable y ejercen una función de control sobre otros tipos celulares por medio de las aminas y los péptidos producidos (neurotransmisores, hormonas, acción paracrina local). Los tumores que de ellas derivan pueden dividirse en dos grupos: los tumores de origen neural (neuroblastoma, feocromocitoma y paraganglioma) y los tumores de origen epitelial (tumores carcinoides y tumores neuroendocrinos dispersos) [18].

Embriogénesis

Las células que componen el SNED pueden tener un origen embrionario variable. No ocurre así con los paragangliomas, cuyas células derivan todas de células neuroepitelioides de la cresta neural. La cresta neural es una invaginación de una porción de la hoja ectodérmica que se forma en el vigésimo día del desarrollo embrionario. Los dos bordes de esta cresta se fusionan para formar el tubo neural, preámbulo del desarrollo de los tejidos neurológicos. En esta etapa, las células de ambas porciones troncal y cefálica migran de forma diversa. La cresta neural troncal da origen a los paraganglios metaméricos, y la cresta neural cefálica a los paraganglios cervicofaciales.

Al nivel toracoabdominal, las futuras células paraganglionares siguen la metamerización torácica y abdominal y permanecen estrechamente relacionadas con los elementos del sistema nervioso simpático para distribuirse en la línea media a lo largo de la columna dorsolumbar.

Las células paraganglionares cefálicas están sometidas al desarrollo de los arcos braquiales, para localizarse finalmente a lo largo de la cresta neural romboencefálica posterior o glosofaringeovagal. Esto explica la localización predominante de los paragangliomas a lo largo de los pares craneales IX y X (estela de Terracol y Guerrier) [54].

Reseña fisiológica del sistema paraganglionar

DISTRIBUCIÓN DE LOS PARAGANGLIOS

Es necesario hacer una descripción global del sistema paraganglionar, para conocer los focos anatómicos potenciales de los tumores ectópicos o multifocales (diferentes de las metástasis), que deben buscarse en cualquier persona que presente un paraganglioma.

■ *Paraganglios cervicocefálicos*

Se distribuyen en relación estrecha con los grandes ejes vasculares, desde el cayado de la aorta hasta la base del cráneo. Su migración sigue la de las ramas nerviosas del glosofaríngeo (IX par) y vago (X par). Por esta razón, pueden encontrarse paraganglios de forma difusa en la cabeza, el cuello y el mediastino superior. El cuerpo carotídeo es la única entidad anatómica individualizable en estado fisiológico. Los otros paraganglios de la cabeza y el cuello son estructuras microscópicas asociadas con el sistema nervioso autónomo. En la *figura 1* se representa la distribución de los paraganglios braquioméricos.

Paraganglios intercarotídeos

Se denominan también: glomo carotídeo, cuerpo carotídeo, ganglio intercarotídeo o *ganglio minutum*.

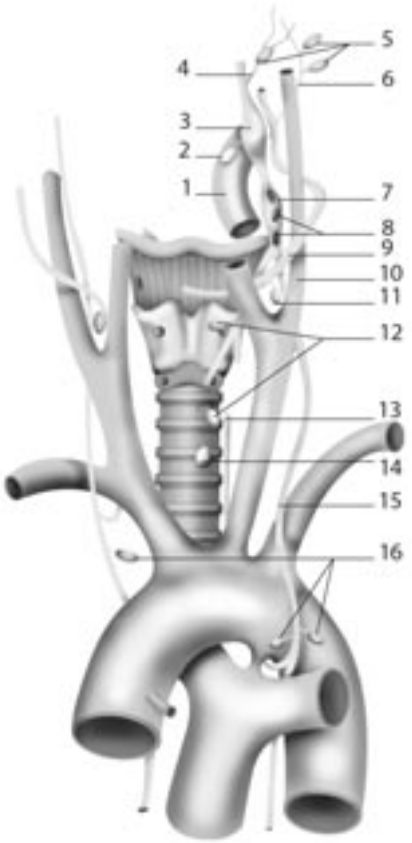

1 *Distribución de los diferentes paraganglios branquiales a lo largo de los pares craneales IX y X (según Lore J. M. en* An Atlas of Herd and Neck Surgery. *3ra edición. 1988. Ediciones Saunders. p. 1185). 1. Bulbo de la yugular; 2. paraganglio yugular; 3. ganglio plexiforme; 4. nervio auricular; 5. paraganglios timpánicos; 6. nervio timpánico; 7. ganglio nodoso; 8. paraganglios vagales; 9. nervio glosofaríngeo; 10. carótida interna; 11. paraganglio carotídeo; 12. paraganglios laríngeos superior e inferior; 13. nervio laríngeo superior; 14. paraganglio traqueal; 15. nervio vago; 16. paraganglios aortopulmonares.*

Son los paraganglios más voluminosos en estado fisiológico (3 a 5 mm). Constituyen, con el seno carotídeo, un complejo funcional regulador de las constantes hemodinámicas, de tal manera que su ablación bilateral puede causar labilidad de la tensión arterial. Se localizan de forma simétrica en la parte posterior de la bifurcación carotídea, en el origen de la arteria carótida externa. Su vascularización es considerable con respecto a su pequeño tamaño, pues equivale a tres veces el gasto cerebral o a cuatro veces el gasto arterial tiroideo [38]. El riego sanguíneo proviene de las arterias intercarotídeas, ramas de la carótida común o, con mayor frecuencia, de la carótida externa.

Su inervación proviene esencialmente del nervio glosofaríngeo, a través del nervio de Hering, que nace del tronco del IX par, 1,5 cm después de su emergencia por el agujero rasgado posterior. En su trayecto, esta rama recibe filetes nerviosos del vago y de la cadena simpática. El nervio de Hering se distribuye en el paraganglio carotídeo y el seno carotídeo.

Paraganglios vagales

Otras denominaciones son: paraganglio nodoso, paraganglio yugular del vago, glomo vagal o corpúsculo vagal.

Consisten en conglomerados celulares dispersos, en número de 1 a 6 en cada lado, y miden entre 0,3 y 0,6 mm. Se encuentran a lo largo de la trayectoria del vago. Sin embargo, su localización más frecuente es la bifurcación carotídea y el ganglio plexiforme.

Pueden definirse dos categorías, según su posición con respecto a la estructura del nervio [25, 45]:

— paraganglio intravagal en el interior mismo del perineuro;

— paraganglio para o yuxtavagal al exterior del perineuro.

Paraganglios laríngeos

Se diferencian tres grupos, dos constantes, pares y simétricos, los paraganglios laríngeos superiores e inferiores y uno inconstante y controvertido, el paraganglio laríngeo, en la membrana cricotiroidea [10, 15].

Los paraganglios laríngeos superiores se localizan en el tercio anterior de la banda ventricular.

Los paraganglios inferiores se sitúan a la altura de la articulación cricotiroidea o entre el cartílago cricoides y el primer anillo traqueal.

Su inervación proviene de los nervios laríngeos superiores e inferiores y su vascularización de arterias homónimas.

Paraganglios orbitarios y nasosinusales

Han sido descritos sobre todo en trabajos anatómicos en el animal. Su descripción fisiológica en el hombre es menos frecuente. Los tumores que derivan de ellos parecen más agresivos y recidivantes [1, 14, 49].

Paraganglios subclaviculares y mediastinales superiores

Anatómicamente, no forman parte de los paraganglios cervicales y faciales, pero su estructura y su origen embrionario son comunes. Se distinguen:

— los paraganglios subclaviculares: localizados a la izquierda, por dentro de la arteria subclavia y a la derecha, en la bifurcación del tronco arterial braquiocefálico. Su inervación proviene del neumogástrico;

— los paraganglios aortopulmonares y coronarios: divididos en tres grupos, se distribuyen entre la cara inferior del cayado de la aorta y el origen de la arteria coronaria izquierda. Su inervación es vagal y su vascularización depende de una arteriola proveniente del arco aórtico y de la coronaria izquierda.

Paraganglios timpanoyugulares

Siguen el trayecto de las ramas del nervio glosofaríngeo y del vago y de ellos proviene su inervación. Su vascularización depende de la arteria faríngea ascendente, a través de sus ramas timpánica inferior y neuromeníngea. Su extensión tumoral se realiza de manera centrífuga por proximidad, invadiendo las estructuras anatómicas adyacentes. Inconstantemente y en estadios avanzados, pueden presentar una extensión cervical y plantear el diagnóstico diferencial con un paraganglioma cervical. Los paragangliomas timpanoyugulares no se tratan en este artículo, pues el proceso diagnóstico y terapéutico difiere de sus homólogos cervicales.

■ *Paraganglios metaméricos*

Son el foco de feocromocitomas suprarrenales, retroperitoneales o ectópicos.

Los paraganglios metaméricos se encuentran principalmente en los plexos simpáticos periviscerales y periarteriales y en la médula suprarrenal. Se describen esencialmente dos grupos [10].

Paraganglios retroperitoneales

Aún denominados aortosimpáticos, se distribuyen a lo largo de la columna vertebral, en el espacio retroperioneal y acompañan el trayecto de la aorta toracoabdominal y de sus cola-

terales después del cayado aórtico. Son satélites de las cadenas ganglionares simpáticas. El órgano de Zuckerkandl es el más voluminoso en estado fisiológico e involuciona con la edad. La unidad paraganglionar retroperitoneal más funcional es la médula suprarrenal, que en patología tumoral origina el feocromocitoma [10].

Paraganglios viscerales

Estos tejidos paraganglionares se localizan en la proximidad o al interior mismo de los órganos de la cavidad torácica, abdominal o pélvica: en las paredes miocárdicas, los tejidos peribronquiales, el hilio hepático, el tubo digestivo, los plexos prostáticos, uterovaginales y vesicouretrales. Pueden encontrarse algunos paraganglios denominados «viscerales» en el trayecto de los vasos mesentéricos.

FISIOPATOLOGÍA DE LOS PARAGANGLIOS

Las células paraganglionares migran para distribuirse a lo largo de los ejes vasculonerviosos (grandes vasos del cuello, aorta torácica y abdominal). Estas localizaciones explican su función fisiológica reguladora de algunas constantes del organismo, con posibilidad de responder rápidamente (proximidad vascular) bajo la dirección de una regulación neurológica (proximidad de elementos nerviosos). Durante mucho tiempo se desconoció su función precisa. Parece que funcionan como quimiorreceptores, sensibles a las variaciones de presión arterial de O_2, de CO_2 y al pH arterial. Como consecuencia de su estimulación por estas tres variables (hipoxia, hipercapnia y acidosis) se produce un aumento de la frecuencia respiratoria, a través de las aferencias glosofaríngeas. El paraganglio carotídeo y el seno carotídeo funcionan como un verdadero complejo regulador, uno de la función ventilatoria y el otro de la función hemodinámica [38]. Determinadas situaciones clínicas o patológicas confirman la función de los paraganglios carotídeos, aisladamente o en asociación con los barorreceptores:

— se ha descrito una mayor prevalencia de paragangliomas carotídeos en poblaciones sometidas a hipoxia crónica: personas que viven a gran altitud e insuficientes respiratorios crónicos o asmáticos [38, 41, 47];

— se propone una disfunción de los paraganglios para explicar las consecuencias hemodinámicas en las personas que padecen el síndrome de apnea del sueño [53];

— se han señalado anomalías del paraganglio carotídeo (hipoplasia o deficiencia en el número de células tipo I) en autopsias de niños víctimas del síndrome de muerte súbita del lactante [53];

— otros autores han descrito desórdenes cardiovasculares (crisis de hipertensión lábil, hipotensión ortostática grave y taquicardia) secundarias a la exéresis bilateral de paragangliomas carotídeos [30, 38]. Los autores explican estas complicaciones por la pérdida bilateral de la función barorreceptora del seno carotídeo, secundaria a una denervación quirúrgica [38]. Esto explica la función reguladora del paraganglio carotídeo dentro del complejo «seno carotídeo y paraganglio carotídeo»: el paraganglio carotídeo funciona como un estimulador del sistema cardiovascular (por medio de la secreción de catecolaminas) y el seno carotídeo compensa estos efectos por una acción de tipo vagal (bradicardia, vasodilatación e hipotensión arterial).

Paragangliomas laterocervicales

Los paragangliomas son tumores poco frecuentes, en general benignos, que se desarrollan a expensas de los paraganglios fisiológicos. Su incidencia es baja, entre 1/30 000 y 1/100 000 [5, 32]. Se pueden diferenciar dos formas clínicas: los paragangliomas carotídeos, cuya exéresis puede provocar la disección carotídea y los paragangliomas vagales, con frecuencia parafaríngeos, con extensión alta hacia la base del cráneo.

RESEÑA ANATÓMICA. RELACIONES QUIRÚRGICAS

Los paragangliomas laterocervicales se desarrollan inicialmente en el surco yugulocarotídeo y los espacios parafaríngeos. Se extienden luego hacia la base del cráneo por arriba, atravesando los espacios subparotídeo posterior y retroestíleo. Estas zonas, ricas en elementos vasculonerviosos, explican por una parte la presentación clínica de los tumores laterocervicales y, por otra, los riesgos y secuelas esperados o eventuales de su exéresis.

Los principales elementos relacionados con el tumor en los espacios laterales del cuello son [20, 44]:

— elementos arteriales: abajo, la arteria carótida primitiva y las arterias carótidas internas y externas. Los tumores provenientes del cuerpo carotídeo se desarrollan entre las dos ramas, desviando las dos arterias carótidas hacia los lados. Los tumores provenientes del vago se sitúan más cerca de la línea media, en los espacios parafaríngeos, movilizando la bifurcación de la carótida hacia adelante y hacia afuera. Las principales ramas de la carótida externa en relación con el tumor son la arteria occipital, que cruza por delante la vena yugular interna, la arteria auricular posterior y la arteria faríngea ascendente;

— elementos venosos: la vena yugular interna, que emerge por el agujero rasgado posterior y cuya hemostasis es difícil cuando hay una brecha alta;

— elementos nerviosos: el nervio vago (X par), por detrás del eje vascular, la rama descendente del hipogloso mayor (XII par), las ramas del glosofaríngeo (IX par) y la cadena simpática cervical.

El espacio subparotídeo prolonga la región esternocleidomastoidea a la altura del ángulo mandibular, hasta la base del cráneo. En esta región, los tumores glómicos se relacionan con:

— los cuatro últimos pares craneales: el nervio glosofaríngeo (IX par), cuyo punto de emergencia es el agujero rasgado posterior, el nervio neumogástrico (X par) con su ganglio plexiforme, el nervio espinal (XI par) que se divide en dos ramas, una externa que atraviesa el músculo esternocleidomastoideo y una interna que se anastomosa con el vago en el ganglio plexiforme. Por último, el hipogloso mayor (XII par), que emerge por el conducto condíleo anterior y permanece por detrás de la arteria carótida interna para dirigirse hacia abajo y hacia adentro hasta el piso de la boca, pasando próximos a la línea media en relación con la vena yugular interna;

— la cadena simpática cervical y su ganglio cervical superior, responsable en caso de lesión (tumoral o quirúrgica) del síndrome de Claude Bernard-Horner.

CLASIFICACIÓN DE LOS PARAGANGLIOMAS SEGÚN SU FOCO DE CRECIMIENTO

Se han propuesto varias clasificaciones para diferenciar los estadios evolutivos de estos tumores, en correlación con un acto quirúrgico eventual.

■ *Clasificación de los tumores del cuerpo carotídeo*

La clasificación más utilizada es la de la clínica Mayo [50, 62], y diferencia tres estadios anatomoclínicos:

— los tumores de estadio I son pequeños, fácilmente extirpables sin lesión arterial;

— los tumores de estadio II envuelven total o parcialmente la arteria carótida interna, pero pueden resecarse mediante disección de la subadventicia;

— los tumores de estadio III son voluminosos, envuelven globalmente el eje carotídeo y exigen una resección carotídea con derivación en el mismo tiempo quirúrgico;

El estadio III puede dividirse en IIIa para los tumores sin contacto con la base del cráneo y IIIb para los tumores en contacto con la base del cráneo y que, por lo tanto, no dejan ningún segmento de carótida accesible para una eventual anastomosis [20, 62].

Clasificación de los tumores de origen vagal

Los paragangliomas vagales presentan mayor tendencia a extenderse hacia la base del cráneo que los carotídeos. Netterville y Glasscock presentan una clasificación en tres estadios según el grado de extensión hacia la base del cráneo *(fig. 2)* [39]:

— estadio A: tumor localizado en la región cervical;

— estadio B: tumor en contacto con la base del cráneo y el agujero rasgado posterior, responsable de desplazamiento anterior o de englobamiento de la arteria carótida interna;

— estadio C: tumor que penetra en el agujero rasgado posterior con frecuente extensión intracraneal.

ASPECTOS DE ANATOMÍA PATOLÓGICA DE LOS PARAGANGLIOMAS

Estudio macroscópico

Los paragangliomas suelen ser tumores ovoides, con más frecuencia circunscritos que encapsulados. Las áreas de sección muestran un tumor carnoso, a veces lobulado, de color rosado o pardo. Su tamaño es variable, en promedio 50 mm en el momento del diagnóstico. Pueden encontrarse en el parénquima tumoral focos de necrosis o placas hemorrágicas [12]. Los tumores más grandes son ricos en vasos de tamaño variable, que explican el carácter heterogéneo de los tumores en los estudios de imagen por resonancia magnética.

Estudio con microscopio óptico

La arquitectura microscópica puede superponerse a la de los paraganglios: pequeñas unidades en forma de nidos de células epitelioides denominados *zellballen* constituidos por 10 a 20 células poligonales, separadas por un sistema reticular y rodeadas por un estroma muy vascularizado [10]. Sin embargo, no se trata de una hiperplasia, y la pérdida de las relaciones normales entre las células principales y las fibras nerviosas recuerdan su origen tumoral. Las células que los componen son de dos tipos. Las células de tipo I o células principales, mayoritarias y las células de tipo II, de sostén o sustentaculares. Las células de tipo I tienen una función directa de secreción de sustancias bioactivas (adrenalina, noradrenalina, dopamina y serotonina). Presentan un aspecto epitelioide y su citoplasma es eosinófilo. El estroma conjuntivo está ricamente vascularizado por una red de capilares fenestrados. También se encuentran terminaciones nerviosas, rodeadas por prolongaciones de las células sustentaculares que acompañan los axones hasta su sinapsis con las células de tipo I [10].

Algunos autores han individualizado tres tipos arquitecturales [44]:

— tipo adenomatoso, con predominio del componente celular;

— tipo angiomatoso, con predominio del componente vascular;

— tipo mixto.

En la práctica, las principales anomalías que diferencian los paragangliomas del tejido paraganglionar normal son [44]:

— anomalías nucleares de las células principales;

— escasez de células sustentaculares;

— vascularización muy abundante con cambios hemorrágicos o necróticos;

— escasez de terminaciones nerviosas con conexiones sinápticas anormales;

— densificación de la red de colágeno.

Estudio con microscopio electrónico

Esta técnica completa el análisis histológico, pues precisa la ultraestructura celular e histica. Los aspectos más importantes se refieren a la cantidad de células sustentaculares, que son mucho menos frecuentes que en el tejido paraganglionar normal, observándose únicamente en los tumores más diferenciados.

Las células principales tumorales también presentan anomalías. Los nucléolos son de gran tamaño y las organelas citoplasmáticas son abundantes, hay gran cantidad de gránulos secretores y su distribución en el citoplasma es anárquica.

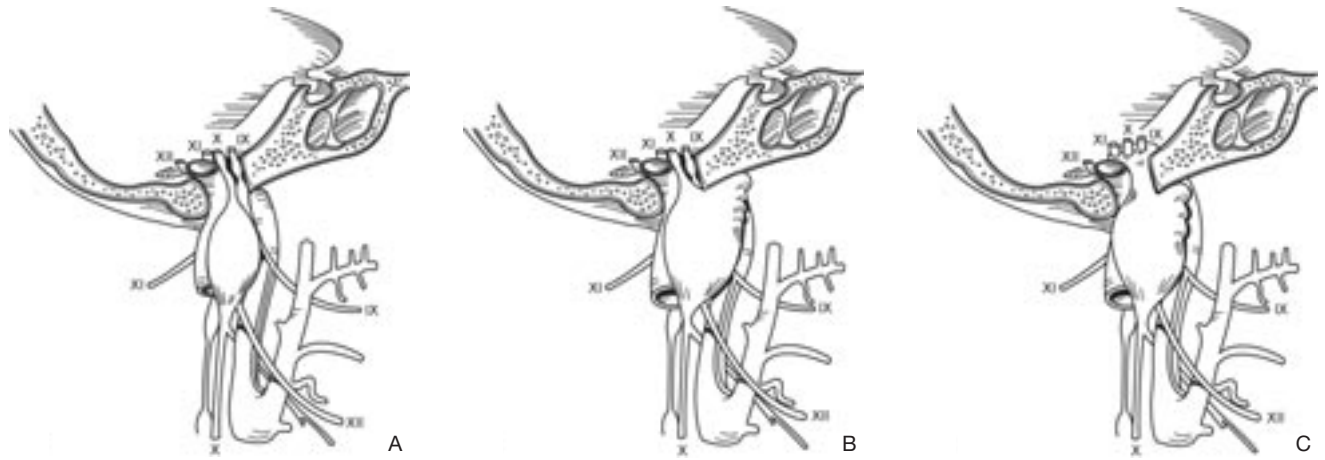

2 *Tres estadios de extensión de los paragangliomas vagales, dependiendo de la extensión a la base del cráneo.*
A. Tumor limitado a la región cervical, a distancia del agujero rasgado posterior.
B. Tumor en contacto con la base del cráneo y el agujero rasgado posterior.
C. Tumor que se extiende a través del agujero rasgado posterior. Existe con frecuencia extensión endocraneal.

Estudio inmunohistoquímico [3, 28, 44]

El marcado de las células con diferentes sustancias específicas de los tejidos neuroendocrinos permite establecer el diagnóstico diferencial y definir las características de una forma poco diferenciada.

Los marcadores que sirven para diferenciar las células paraganglionares son múltiples. La enolasa neuronal específica (NSE), la cromogranina, la sinaptofisina y las catecolaminas identifican las células principales. La proteína S-100 y la proteína fibrilar glial acídica identifican las células sustentaculares.

Diagnóstico diferencial

Desde el punto de vista histológico, el diagnóstico diferencial plantea pocos problemas, pues el estudio preoperatorio orienta al anatomopatólogo. El análisis histológico es primordial, sobre todo en formas metastásicas.

En estos casos, debe establecerse un estudio comparativo con los adenocarcinomas muy vascularizados, como el adenocarcinoma renal, el carcinoma hepatocelular y el adenoma corticosuprarrenal maligno. Sus células pueden agruparse en lóbulos que semejan una arquitectura de tipo *zellballen*, clásica de los paragangliomas [3, 62]. En este estadio, sólo el análisis inmunohistoquímico puede establecer el diagnóstico definitivo: los marcadores neuronales como la NSE, la cromogranina y la sinaptofisina se expresan únicamente en los paragangliomas. Al contrario, los carcinomas expresan la citoqueratina, excepcionalmente producida por un paraganglioma [3].

Malignidad

La malignidad no puede afirmarse con certeza basándose en los hallazgos histológicos. Sólo la presencia de metástasis confirma el diagnóstico de una forma maligna. Ahora bien, algunas anomalías histológicas pueden hacer sospechar la malignidad, aunque pocas veces se confirman [12]:

— capas de células desorganizadas con pleomorfismo celular y numerosas mitosis;

— presencia de abundantes focos de necrosis;

— existencia de invasión vascular o perineural.

Algunos estudios de biología molecular (citometría de flujo) han demostrado un riesgo aumentado de evolutividad (recidiva local o a distancia) en los tumores aneuploides, a diferencia de los diploides [21]. Los resultados difieren según los autores, por lo que se requiere confirmación con estudios más amplios.

PRESENTACIÓN CLÍNICA DE LOS TUMORES PARAGANGLIONARES

Circunstancias del diagnóstico de los paragangliomas

Paradójicamente, y pese a que provienen de tejidos nerviosos potencialmente productores de sustancias muy activas (aminas biológicas), en la práctica, pocos paragangliomas cervicales son funcionales y rara vez se sospecha el diagnóstico frente a signos de tipo neuroendocrino.

Los paragangliomas laterocervicales se presentan como una masa cervical de la región lateral del cuello, que evoluciona durante varios años. En ocasiones, los antecedentes familiares de cirugía cervical pueden sensibilizar el paciente, que acude a la consulta más pronto. Los paragangliomas del neumogástrico se manifiestan con frecuencia como un tumor parafaríngeo con desplazamiento del pilar posterior de la amígdala, asociado con extensión cervical.

Paragangliomas carotídeos

La dificultad para el diagnóstico y la poca frecuencia de los tumores paraganglionares carotídeos puede resumirse en la frase de Monroe (1950): «la primera etapa en el diagnóstico de un tumor del cuerpo carotídeo es, ante todo, pensar en él» [26]. Pensar en él, también evita el hallazgo de un «paraganglioma carotídeo» durante una cervicotomía exploradora.

Estos tumores representan del 40 al 60 % de los paragangliomas de la cabeza y el cuello, pero son muy poco frecuentes; constituyen el 0,036 % de los tumores cervicales [44, 63].

La latencia clínica es la regla y algunos casos se han diagnosticado hasta 47 años después del comienzo de la evolución clínica. En la práctica, el diagnóstico se establece unos 5 años después de los primeros síntomas [17, 44]. No hay predominio de sexo en esta localización y puede presentarse a todas las edades, con una frecuencia mayor entre los 30 y los 60 años [62]. Los paragangliomas carotídeos son más frecuentes en poblaciones sometidas a hipoxia crónica (ver Características anatomoclínicas particulares).

- *Signos funcionales*

Clásicamente, los pacientes consultan por la modificación reciente de una masa cervical, descubierta años atrás mediante autopalpación, cuyo crecimiento o carácter pulsátil les inquieta. El tumor también puede diagnosticarse a partir de una manifestación secundaria como:

— signos dolorosos: cefaleas, dolores cervicales simples o de tipo tortícolis, odinofagia alta debida a una prolongación parafaríngea;

— signos de compresión laríngea responsable de tos irritativa, espontánea o provocada por la palpación cervical. Rara vez existe disfonía o disnea por efecto de masa y que refleja un tumor voluminoso o tumores asociados *(fig. 3)*;

— signos debidos a compresión faríngea: disfagia, odinofagia;

— signos de estimulación vagal (crisis de palidez, sudoración con mareo o incluso lipotimia) por compresión del seno carotídeo, que puede crear la duda de una auténtica tríada de Menard (cefalea, sudores y palpitaciones) sugestiva de un feocromocitoma;

— muy rara vez signos de déficit neurológico: disfonía (parálisis del X par), trastornos de la deglución (pares X y XII), caída del hombro (XI par), síndrome de Claude Bernard-Horner (cadena simpática cervical);

— excepcionalmente, el tumor es funcional y llaman la atención las manifestaciones de hipercrinia: crisis vasomotoras, diarrea, hipertensión arterial, lipotimias. Frente a tales signos, debe descartarse ante todo la presencia simultánea de un feocromocitoma o de un tumor carcinoide digestivo [17].

- *Signos físicos*

El tumor del cuerpo carotídeo se presenta como una masa cervical lateral aislada, por detrás del ángulo mandibular, que puede extenderse por arriba hacia la región mastoidea y a lo largo del borde anterior del esternocleidomastoideo. Debe buscarse una prolongación parafaríngea mediante la palpación mixta endo y exobucal. Generalmente, sólo se encuentra cuando el tumor mide más de 5 cm [62]. El tumor puede ser doloroso en la palpación. Su consistencia no es específica, siendo firme y elástica. El tumor es pulsátil por proximidad de los vasos carotídeos. Aunque no se trate de un signo específico, debe orientar el diagnóstico, por lo que se solicitarán exámenes complementarios y se diferirá la cervicotomía exploradora. Se han descrito algunos signos clásicos, pero se observan raramente: movilidad horizontal que contrasta con la fijeza vertical y disminución del volumen tumoral tras compresión carotídea, con rápida recuperación del estado inicial, en dos o tres impulsos, al liberar la compresión (signo de Reclus y Chevassu) [26, 62].

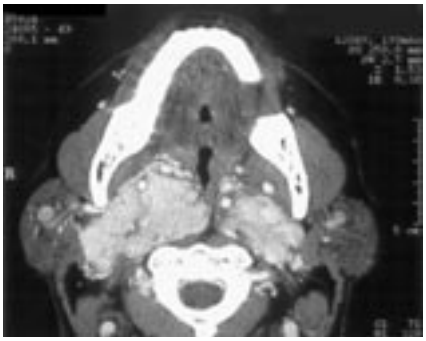

3 *Tomografía computadorizada en corte axial tras inyección del medio de contraste. La captación del contraste es intensa y heterogénea. Se trata de una doble asociación: a la derecha se observa un paraganglioma vagal y un paraganglioma carotídeo; a la izquierda, un paraganglioma carotídeo. Nótese el efecto de masa sobre el tracto faringolaríngeo. El paciente fue admitido inicialmente por disnea y disfagia.*

En la auscultación puede observarse un soplo sistólico, sin frémito. Ante una masa cervical sospechosa de paraganglioma deben buscarse, si no están presentes en un primer momento, las siguientes características clínicas:

— antecedentes familiares del mismo tipo, que sugieran una forma familiar con la consecuente investigación en los familiares colaterales y descendientes;

— signos de secreciones endocrinas (hipertensión, cefalea, crisis vasomotoras, diarrea, sudores, palpitaciones, etc.);

— signos de déficit neurológico debidos a lesión de los últimos pares craneales o consecutivos a auténticos accidentes isquémicos causados por oclusión o espasmo carotídeo;

— signos relacionados con una forma multifocal o metastásica.

Paragangliomas del vago

Su frecuencia es variable, entre el 2,5 y el 20 % de los paragangliomas cervicocefálicos [8, 39, 44]. Se han descrito cerca de 200 casos en las publicaciones internacionales [26]. Contrariamente a los paragangliomas del cuerpo carotídeo, éstos presentan un claro predominio femenino, entre el 50 y el 80 %, según los autores [39, 63]. Su semiología es semejante a la descrita en los tumores del cuerpo carotídeo, pero se diferencia por ciertas particularidades clínicas, tanto físicas como funcionales. Estas diferencias, además del predominio femenino, se explican por el foco de desarrollo de los tumores: el espacio parafaríngeo.

Los tumores del paraganglio vagal se desarrollan más hacia la línea mediana en el espacio subparotídeo posterior, con repercusión en el tracto aerodigestivo faríngeo y una mayor agresividad sobre los últimos pares craneales. Esto explica su integración dentro del síndrome de los tumores parafaríngeos y los síntomas como disfagia o rinolalia, que están clásicamente presentes. Clínicamente, la amígdala está desviada hacia delante y adentro, con abombamiento del pilar posterior *(fig. 4)*. La extensión hacia la base del cráneo es frecuente y explica la incidencia de lesiones combinadas de los pares craneales. También puede observarse siguiendo la cara inferior de la base del cráneo, de atrás adelante:

— síndrome del cóndilo rasgado posterior (síndrome de Collet-Sicard): déficit unilateral de los cuatro últimos pares craneales (IX, X, XI, XII);

— síndrome del agujero rasgado posterior (síndrome de Vernet): lesión unilateral de los pares craneales IX, X y XI;

— síndrome retroestíleo (síndrome de Villaret): lesión asociada unilateral de los cuatro últimos pares craneales y de la cadena simpática cervical;

4 *Vista endobucal de un paraganglioma del vago del lado izquierdo. Nótese el desplazamiento del pilar posterior de la amígdala.*

— lesiones del nervio facial o déficit auditivo debido a lesión del VIII par craneal.

Excepcionalmente, como en las localizaciones carotídeas, se pueden observar accidentes cerebrales transitorios ocasionados por compresión o espasmo de las carótidas.

Diagnóstico diferencial de los paragangliomas laterocervicales [62]

Ante un tumor con semiología laterocervical se deben discutir particularmente las siguientes posibilidades:

— adenopatía satélite de una afección infecciosa, inflamatoria o sobre todo maligna del tracto aerodigestivo superior o de la glándula tiroides;

— adenopatía aislada que puede orientar hacia el diagnóstico de tuberculosis ganglionar o linfoma maligno;

— quiste congénito del cuello (quiste del segundo arco braquial);

— tumefacción de origen vascular en caso de existir carácter pulsátil (aneurisma carotídeo o fístula arteriovenosa). La expansión sistólica nunca está presente en un paraganglioma y el frémito producido por la fístula orienta al clínico;

— tumor menos frecuente de origen nervioso (neurinoma) o conjuntivo (lipoma, fibroma, angiofibroma, etc.).

Los paragangliomas del vago en particular, dada su localización parafaríngea y la proximidad de los últimos pares craneales pueden indicar la presencia:

— en primer lugar, de un paraganglioma voluminoso del cuerpo carotídeo, que se presenta como una masa laterocervical con extensión parafaríngea;

— de un tumor retrofaríngeo lateralizado (adenopatía de Gillette, absceso frío, lipoma, etc.);

— de un tumor del espacio preestíleo que desplaza el pilar anterior y oculta la amígdala, signo clásico de un adenoma pleomorfo del lóbulo profundo de la parótida o de un flemón de la amígdala;

— específicamente, la asociación de masa parafaríngea y déficit neurológico orienta hacia un tumor del espacio subparotídeo posterior o retroestíleo, que aparte de las adenopatías y el aneurisma de la carótida interna, puede consistir en un neurinoma de los últimos pares craneales (IX, X, XI, XII) o un tumor del simpático pericarotídeo;

— rara vez se discute una hipertrofia amigdalina unilateral, cuya palpación endobucal permite distinguirla de un simple efecto de masa.

CARACTERÍSTICAS ANATOMOCLÍNICAS PARTICULARES

Formas asociadas

Por regla general, desde el punto de vista clínico, los paragangliomas son tumores aislados. Las formas clínicas particulares son excepcionales. La situación más delicada es la asociación con otros tumores provenientes de la cresta neural (feocromocitoma, otros paragangliomas, otros tumores neuroendocrinos).

Poblaciones con riesgo

Los tumores originados en los paraganglios pueden presentarse de forma aislada o formar parte de entidades clínicas. El estudio de determinadas poblaciones ha contribuido al progreso en la investigación de estos tumores neuroendocrinos. Durante mucho tiempo, se ha conocido la mayor frecuencia de paragangliomas carotídeos en personas expuestas a hipoxia crónica: poblaciones de los altiplanos peruanos [9, 11, 38, 47]. La hiperplasia de los cuerpos carotídeos como respuesta a la hipoxia parece ser la primera etapa del desarrollo tumoral. En algunos síndromes clínicos se ha observado una anomalía de los paraganglios fisiológicos, como en la apnea del sueño o en la muerte súbita del lactante. Con respecto a la muerte súbita del lactante, algunos autores han encontrado anomalías de los paraganglios en las autopsias: hipoplasia del cuerpo carotídeo, disminución del cociente entre células de tipo I (células principales) y células de tipo II (sustentaculares), que altera la respuesta cardiorrespiratoria a la hipoxia [53].

Paragangliomas branquiales multifocales

La asociación de varios paragangliomas cervicales o faciales es una eventualidad frecuente, el 1 % para Shamblin (90 tumores), el 6 % para Balatsouras (evaluación de 2 726 pacientes) y el 10,5 % para Spector (76 casos) [4, 50, 52]. Las situaciones clínicas más frecuentes son las asociaciones carotídeas y vagales. Sin embargo, todas las combinaciones son posibles, con localizaciones timpánicas y yugulares.

En cuanto a los paragangliomas bilaterales, los estudios más amplios de la bibliografía presentan, en 923 pacientes con tumores carotídeos, las siguientes prevalencias: 88 pacientes con precedentes familiares de paragangliomas, de los cuales el 31,4 % presentaban tumores bilaterales, comparado con sólo el 4,4 % en los 835 casos no familiares [19]. Así, las formas múltiples son mucho más frecuentes cuando existe un contexto familiar. Esto conduce a practicar un examen clínico a todos los miembros de la familia de un paciente con paragangliomas múltiples.

Asociación con paragangliomas metaméricos

En menor medida que la asociación con paragangliomas a nivel cervicofacial, también pueden encontrarse tumores metaméricos sincrónicos, suprarrenales o extrasuprarrenales. En particular, siempre debe considerarse la posible existencia de un feocromocitoma antes de la intervención quirúrgica.

Asociación con otros tumores derivados de la cresta neural

Los paragangliomas pueden asociarse con otros tumores derivados de la cresta neural. En la práctica, se distinguen dos situaciones clínicas [44]:

— la asociación como parte de una entidad perteneciente al marco nosológico de las neurocristopatías:

  — facomatosis: cabe citar la enfermedad de von Hippel-Lindau (hemangioblastosis retinocerebelosa), la esclerosis tuberosa de Bourneville y la neurofibromatosis de von Recklinghausen;

  — neoplasias endocrinas múltiples: tipo I, IIa, IIb y III;

  — síndrome de Carney: es la asociación, sincrónica o asincrónica, de un paraganglioma extrasuprarrenal funcional con un leiomioblastoma gástrico o con un condroma pulmonar;

— la asociación «casual» con otro tumor del SNED, como un carcinoma medular de la glándula tiroides, un adenoma hipofisario, un meningioma, un schwannoma o un melanoma.

■ *Formas malignas*

Malignidad local

Los paragangliomas presentan un crecimiento lento pero inexorable, con destrucción progresiva de las estructuras anatómicas adyacentes. Esta malignidad local justifica los riesgos quirúrgicos corridos con la exéresis tumoral total e incita a no esperar demasiado antes de establecer la indicación quirúrgica para un tumor que, en general, evoluciona desde hace muchos años.

Malignidad a distancia

La malignidad de los paragangliomas no puede afirmarse basándose en criterios histológicos. Únicamente la aparición de metástasis ganglionares o a distancia establece el diagnóstico de una forma maligna. La frecuencia de formas malignas varía del 8 al 30 % [23] y depende de la localización inicial del tumor, siendo más frecuente en los tumores vagales (el 18 %) que en los carotídeos (del 2 al 10 %), sobre todo cuando se trata de una forma familiar [23, 38]. Al igual que los tumores primarios, las localizaciones secundarias suelen ser latentes y el diagnóstico de metástasis puede ser tardío [3]. Algunos autores han descrito la aparición de metástasis 20 años después del diagnóstico inicial [40]. Además, una vez establecido el diagnóstico de paraganglioma metastásico, la evolución sigue siendo latente y la supervivencia puede prolongarse con medidas paliativas [3, 31].

Las localizaciones metastásicas, por orden de frecuencia, son ganglios, pulmón, hueso e hígado, pero es posible encontrar otros sitios menos habituales (miocardio, glándula tiroides, riñón, tráquea o cerebro) [44].

■ *Potencial secretor*

En la práctica, rara vez se manifiesta la función secretora de los paragangliomas, pese a su origen neuroendocrino. La prevalencia de los paragangliomas funcionales varía entre el 1 y el 3 % en las series más grandes. Sin embargo, esta posibilidad debe inquietar al cirujano, habida cuenta de los desórdenes tensionales transoperatorios.

Las células paraganglionares tienen la capacidad de sintetizar varias sustancias:

— principalmente catecolaminas con excepción de la adrenalina por falta de la enzima feniletanolamina N metiltransferasa, que convierte la noradrenalina en adrenalina. Los derivados inactivos pueden cuantificarse en orina de 24 horas (ácido homovanílico, metanefrinas, ácido vanilimandélico);

— sustancias diversas como somatostatina (fundamento de las técnicas de gammagrafía que utilizan análogos de la somatostatina como el octreótido y el pentetreótido), péptido vasoactivo intestinal (VIP), serotonina, colecistocinina, etc.

— otras sustancias cuyo marcado ayuda a precisar el diagnóstico histológico: cromogranina, sustancia P, metencefalina y bombesina.

Debe sospecharse el carácter funcional de un paraganglioma o de otro tumor sincrónico ignorado (feocromocitoma) cuando una crisis revela signos de impregnación adrenérgica asociados a sensaciones de mareo, sudores, palpitaciones, cefaleas, eritema facial debido a crisis vasomotora, lipotimias o incluso síncopes. Puede observarse de manera concomitante una tensión arterial alta. La existencia de hipertensión, en principio trivial en personas jóvenes, también constituye un signo de alerta. Asimismo, puede asociarse un síndrome carcinoide, que se manifiesta principalmente mediante crisis de diarrea acuosa, siguiendo la presencia de un tumor carcinoide digestivo o un carcinoma medular de la glándula tiroides. En la práctica, pueden presentarse dos situaciones:

— tumor aislado sin signos funcionales: es indispensable realizar una cuantificación preoperatoria de los derivados metoxilados en orina de 24 horas (metanefrinas y ácido vanilimandélico) y del ácido 5-hidroxiindolacético (5- HIAA). Se deben buscar otras localizaciones tumorales;

— tumor con hipertensión o signos de secreción: debe descartarse la presencia de un feocromocitoma, una forma multifocal de paraganglioma o de otro tumor de la cresta neural. Es necesario realizar una gammagrafía (indio[111] o In-pentetreótido[111]) para buscar tumores sincrónicos. Todos los focos de hipercaptación se estudian mediante otras técnicas de imagen (tomografía computadorizada o IRM).

Paragangliomas familiares

La prevalencia de los casos familiares varía, según los diferentes autores, entre el 5 y el 10 %, hasta el 50 % para Van der Mey en una serie holandesa [19, 30, 51, 57].

Los paragangliomas familiares se diferencian por una edad más temprana del diagnóstico, entre 30 y 35 años, en lugar de 45 años en el promedio de las series no familiares, y una mayor frecuencia de formas multifocales bilaterales [19].

Las investigaciones más recientes en materia de desarrollo tumoral explican la transformación de los paraganglios fisiológicos en tumores, debido a la inactivación de un gen supresor del tumor (PGL1) situado en el brazo largo del cromosoma 11, al nivel de los locus 11q13 y 11q22-q23 [6, 58]. Para que las células crezcan de forma tumoral, deben estar inactivados ambos genes (uno en cada alelo). En la persona normal, se requiere una doble mutación para comenzar el desarrollo del tumor; cuando la persona es portadora de una anomalía en uno de los alelos (heterocigoto), basta con una mutación del alelo sano para que se desarrolle el tumor: constituye la «pérdida de la heterocigocidad». En los casos familiares, una primera mutación está presente al nacimiento y se transmite de forma dominante a todas las células del organismo. Esto explica la mayor frecuencia de paragangliomas multifocales, la edad más precoz de aparición y el desarrollo de otros tumores somáticos. Las personas portadoras de esta doble inactivación del gen supresor tumoral PGL1 tienen un riesgo más alto de presentar otros tumores malignos como cáncer del cuello uterino, carcinoma del cavum, adenocarcinoma gástrico, melanoma, cáncer de seno, etc. [58].

HERENCIA DE LOS PARAGANGLIOMAS ETIOPATOGENIA

La predisposición genética de determinadas personas a desarrollar paragangliomas u otros tipos de cáncer por doble mutación ocurre con la pérdida de la heterocigocidad para el gen supresor tumoral PGL1. Sin embargo, esto no explica el modo de transmisión particular de los paragangliomas, de tipo dominante (todas las generaciones pueden estar afectadas) con inactivación genómica materna (sólo los descendientes de hombres afectados desarrollan la enfermedad). Los hijos de una mujer afectada no desarrollan paragangliomas, si bien transmiten la anomalía genética. Este modo de transmisión inhabitual se basa en la teoría reciente de Van der Mey (1989), según la cual la segunda mutación resulta inactivada durante la ovogénesis, y reactivada durante la espermatogénesis: después de la transmisión materna, el gen recupera la forma activa antitumoral *(fig. 5)* [30]. Los locus del gen se localizan en el brazo largo del cromosoma 11, en las regiones 11q13 y 11q22-23 [5, 6, 30, 58].

Para la detección precoz, debe llevarse a cabo una evaluación familiar, por lo menos con un examen físico de todos los miembros de la familia mayores de 15 años y una anamnesis estricta en busca de cualquier síntoma que evoque un tumor glómico y pueda indicar una forma hereditaria [30]. Algunos autores preconizan la realización de una prueba de detección con audiometría tonal liminar, gammagrafía (con metayodobencilguanidina [MIBG] u octreótido) y tomografía computadorizada o IRM cervicofacial [35, 48, 59]. Cuando estos exámenes son negativos, debe proponerse un control cada 5 años.

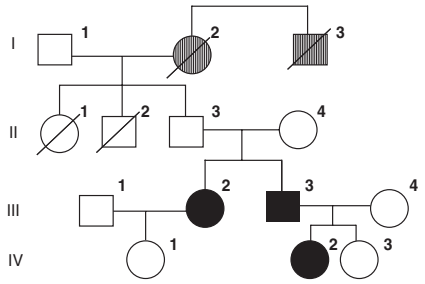

5 *Árbol genealógico típico de una familia con paragangliomas. Símbolos rayados: personas afectadas de acuerdo con la anamnesis familiar; símbolos llenos: personas afectadas (confirmación anatomopatológica). Demostración del modo de transmisión de tipo dominante con inactivación materna: En la generación II, ninguna de las personas II3 y II4 se vio afectada, el gen mutado provenía de una persona de sexo femenino (I2). En la generación III, la mujer III2 está afectada y también el hombre III3, el gen mutado provenía de una persona de sexo masculino (II3). La inactivación materna explica también la afección de la persona IV2 y la no afección en IV1 (según [30]).*

Actualmente, los estudios genéticos (biología molecular) facilitan la detección de portadores de la anomalía cromosómica dentro de las familias. Esta búsqueda se lleva a cabo gracias a la biología molecular e identifica las mutaciones predisponentes en los locus 11q13 y 11q22-23 [7, 43]. Desgraciadamente, estas técnicas recientes no siempre están disponibles en la práctica corriente.

TÉCNICAS DE IMAGEN EN LOS PARAGANGLIOMAS

El diagnóstico y el estudio preterapéutico de los paragangliomas se basa en las técnicas de imagen. La tomografía computadorizada y las imágenes por resonancia magnética permiten estudiar los principales diagnósticos diferenciales y precisar la extensión locorregional, indispensable para definir la estrategia quirúrgica. La angiografía puede aportar elementos diagnósticos, en caso de duda, pero su utilidad se limita actualmente al estudio preoperatorio y a una eventual embolización, cada vez menos realizada en la práctica.

Los exámenes con gammagrafía están indicados como parte de un estudio más general de estos tumores, para detectar otras localizaciones sincrónicas.

Ecografía

Forma parte del estudio de una masa cervical de evolución lenta. Su especificidad es deficiente y no diferencia entre un paraganglioma y una adenopatía. El efecto Doppler define la hipervascularización de estos tumores y restringe el diagnóstico diferencial a otros tumores sólidos vascularizados, como las adenopatías metastásicas del cáncer de la glándula tiroides o del riñón [62].

Tomografía computadorizada e imágenes por resonancia magnética

Tomografía computadorizada

La tomografía computadorizada (TC) es, para muchos especialistas, el examen primordial en el diagnóstico de los paragangliomas. La TC ofrece un análisis preciso del tumor, definiendo las características morfológicas y topográficas.

El paraganglioma aparece como una masa de tejido homogéneo, contornos precisos y densidad hística moderada.

Capta rápidamente el medio de contraste tras la inyección yodada, de forma intensa y fugaz, debido a los fenómenos de lavado vascular. La distinción de los vasos carotídeos puede complicarse si éstos están englobados por un tumor del cuerpo carotídeo.

Este análisis topográfico localiza el tumor con respecto a los espacios parafaríngeos y a la bifurcación carotídea y constituye el aporte fundamental de la TC. Cabe destacar que los tumores del cuerpo carotídeo de más de 5 cm presentan con frecuencia una prolongación parafaríngea.

El paraganglioma es un tumor vascularizado del espacio retroestíleo [27]. Los tumores del cuerpo carotídeo se localizan entre el esternocleidomastoideo por delante y hacia fuera, y el escaleno por detrás. Los tumores vagales son más altos y más cercanos a la línea mediana, alrededor de los espacios parafaríngeos, y rechazan la bifurcación y la carótida interna hacia delante; los paragangliomas carotídeos crecen en la bifurcación y la amplían, desplazando la carótida externa hacia delante y la carótida interna hacia atrás *(figs. 6, 7)*. Además, los paragangliomas vagales permanecen separados de los vasos carotídeos (reborde adiposo), no así los tumores del cuerpo carotídeo, que en ocasiones son difíciles de individualizar de las arterias carotídeas.

La TC define la extensión tumoral hacia la base del cráneo y el agujero rasgado posterior, precisando adenopatías y otras localizaciones cervicales.

Los principales diagnósticos diferenciales son los tumores vascularizados del espacio retroestíleo [63]:

— aneurismas arteriales cuyas paredes son gruesas y calcificadas y cuya cinética de contraste es menos rápida que la de los paragangliomas;

— schwannomas que semejan un paraganglioma vagal, pero cuya captación del medio de contraste es menos intensa y sobre todo prolongada;

— adenopatías inflamatorias que captan el contraste en periferia;

— metástasis ganglionares hipervascularizadas del cáncer de riñón o de la glándula tiroides, que plantean las mayores dificultades diagnósticas y justifican la realización de una RM o de una angiografía.

Imágenes por resonancia magnética

Proporcionan una evaluación precisa de la extensión locorregional, mediante cortes en los tres planos del espacio.

Estos tumores son homogéneos, con una señal intermedia en T1 y en T2. Se puede observar un aspecto heterogéneo con zonas de captación hiperintensa que reflejan necrosis o hemorragia intratumoral. La presencia de señales lineales sinuosas, hipointensas, y de aspecto vascular es muy sugestiva del diagnóstico, pues proporcionan al tumor un aspecto característico grisáceo *(fig. 8)*. La inyección de gadolinio demuestra el carácter muy vascularizado y sobre todo aumenta la sensibilidad diagnóstica, pues detecta tumores menores de 5 mm, en comparación con 15 mm en las secuencias sin inyección.

La angiorresonancia aporta una buena definición de las relaciones vasculares, pero sólo reemplaza parcialmente la angiografía selectiva en caso de contraindicación *(fig. 9)*. La RM parece menos sensible en el estudio de la vascularización que la angiografía [56].

■ *Angiografía*

La angiografía selectiva ya no es indispensable para confirmar el diagnóstico de paraganglioma, pero conserva algunas indicaciones:

— diagnósticas: para definir los casos dudosos, como los pequeños paragangliomas en los cuales la RM no demuestra las imágenes sinuosas evocadoras o los paragangliomas de topografía atípica, laríngeos, sinusales, orbitarios, etc;

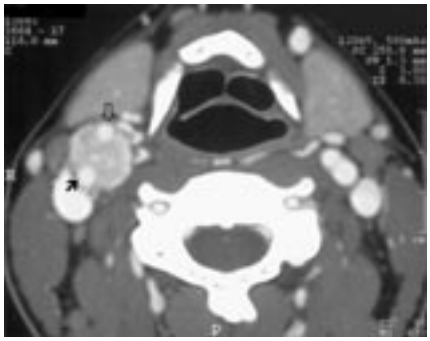

6 *Tomografía computadorizada en corte axial tras inyección del medio de contraste. Paraganglioma carotídeo derecho típico. Existe una desviación anterior de la carótida externa (flecha vacía) y posterior de la carótida interna (flecha llena).*

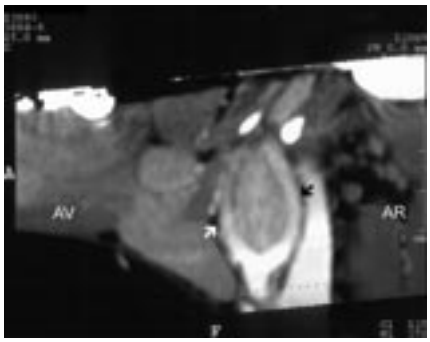

7 *Reconstrucción paralongitudinal derecha en el mismo paciente de la figura 4. Las arterias carótida interna (flecha negra) y externa (flecha blanca) están desplazadas respectivamente hacia atrás y hacia delante, formando la imagen clásica en «lira».*

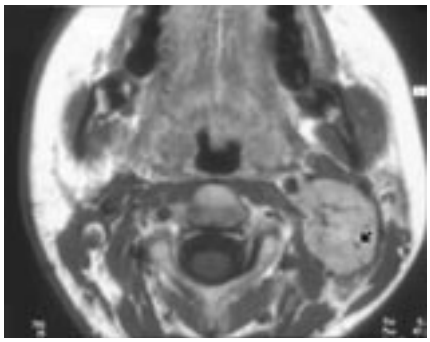

8 *Imágenes por resonancia magnética en corte axial tras inyección de gadolinio. Paraganglioma vagal izquierdo. Nótense las señales hipointensas (flecha) dentro del tumor, que presenta realce con el medio de contraste y produce un aspecto grisáceo.*

— en la detección de formas multifocales de menor tamaño y en los familiares colaterales de personas con una forma familiar (angiografía de los cuatro ejes);

— sobre todo en preoperatorio cuando debe programarse una plastia vascular: la angiografía debe responder a las preguntas del cirujano sobre la cantidad de pedículos nutricios del tumor, la existencia de invasión de la pared arterial (signo de mordida, o estrechamiento arterial), el trayecto de carótida accesible entre el polo superior del tumor y la base del cráneo y, por último, la funcionalidad del polígono de Willis mediante una prueba de clampeo durante 30 minutos;

— cuando constituye el primer tiempo de una embolización.

9 *Angiorresonancia. Reconstrucción tridimensional. Paraganglioma carotídeo derecho de pequeño volumen «puesto» sobre la bifurcación (flecha blanca). Las arterias carótida interna y externa están desviadas de forma divergente.*

10 *Angiografía cervical. Paraganglioma del vago: proyección de perfil derecho de los vasos carotídeos. Inyección de la arteria carótida primitiva. Tiempo precoz. Nótese la imagen vascular por encima de la bifurcación (flecha) y el efecto de masa que desplaza hacia delante las arterias carótida interna y externa, muy sugestivo de paraganglioma del vago.*

La arteriografía pone de manifiesto una imagen vascular característica intensa, con un lavado muy rápido del contraste. En los tumores cervicales, el efecto de masa en la bifurcación de la carótida confirma el diagnóstico topográfico. Los paragangliomas del X se sitúan por encima de la bifurcación y rechazan los vasos carotídeos en bloque hacia delante y hacia fuera, siguiendo una curva armoniosa *(fig. 10)*. Los tumores del cuerpo carotídeo deforman la bifurcación de la carótida dándole un aspecto clásico en «lira».

Indicaciones de la embolización tumoral

La embolización preoperatoria ha sido durante mucho tiempo un tema controvertido; para muchos, facilita el acto quirúrgico pues disminuye el sangrado transoperatorio y el tamaño del tumor. Actualmente, la mayoría de los autores consideran que una embolización previa es inútil e incluso fuente de dificultades operatorias debido a la reacción inflamatoria peritumoral. Para limitar esta dificultad, la exéresis debe realizarse precozmente, después de la embolización [13, 44, 61].

Gammagrafía

La gammagrafía es un método poco cruento, particularmente adaptado para la detección de tumores que disponen de un marcador sensible. La sustancia administrada se fija en los puntos que le son específicos para luego realizar un rastreo del cuerpo entero. Los paragangliomas son accesibles a una serie de marcadores, dado su origen neuroendocrino:

— el tecnecio 99 es poco sensible y ya no se utiliza, pues sólo detecta los tumores mayores de 2 cm;

— la MIBG (metayodobencilguanidina) marcada con I 131 o con I 123: este marcador presenta una estructura semejante a la noradrenalina. Se concentra en los gránulos densos de las células paraganglionares y su sensibilidad es del 90 %. Muchos equipos lo utilizan todavía [16, 22]. La MIBG sólo detecta tejidos productores de catecolaminas, pero no todos los tumores del SNED;

los análogos de la somatostatina como el pentetreótido marcado con indio 111 (In-pentetreótido 111) representan las sustancias más sensibles para detectar paragangliomas y algunos tumores derivados de la cresta neural (feocromocitoma, insulinoma, gastrinoma, tumor carcinoide y cáncer medular de la glándula tiroides). También puede detectar las metástasis de los paragangliomas [35]. Este marcador se recomienda actualmente en el estudio de las formas familiares de paragangliomas y presenta una sensibilidad del 94 al 100 %, pero únicamente detecta tumores centimétricos [34, 35]. La hipercaptación se confirma con una tomografía computadorizada.

Tomografía computadorizada por emisión de positrones

Esta técnica de imágenes, utilizada junto con la gammagrafía, aumenta la sensibilidad diagnóstica. Sólo se ha evaluado con la gammagrafía con I-MIBG 123 [16]. Este material es muy costoso y está disponible en pocos centros.

En conclusión, en presencia de un paraganglioma debe llevarse a cabo un estudio que permita:

— detectar una forma multifocal u otro tumor sincrónico de la cresta neural;

— diagnosticar una forma familiar y sus casos colaterales;

— realizar un estudio de operabilidad del tumor.

Las principales limitaciones son la sensibilidad de los exámenes paraclínicos, su coste, su disponibilidad y la morbilidad secundaria que generan.

En la práctica, el estudio mínimo debe incluir:

— estudio topográfico del tumor: TC y RM;

— búsqueda de otra localización: examen físico (otoscopia, palpación cervical, tensión arterial, etc.), audiograma con impedanciometría, cuantificaciones hormonales en orina de 24 horas (metanefrinas, ácido vanilimandélico, ácido homovanílico, 5-HIAA), gammagrafía de cuerpo entero (I-MIBG 123, o mejor In-pentetreótido 111), TC y RM cervical;

— estudio preoperatorio: la arteriografía es indispensable en los tumores carotídeos.

Principios del tratamiento de los paragangliomas

OPCIONES TERAPÉUTICAS

Embolización

La embolización de los paragangliomas se realiza poco en la actualidad. No aporta ninguna ventaja quirúrgica e incluso podría aumentar las dificultades de la disección, debido a una reacción inflamatoria secundaria.

Por ello, los autores del artículo, al igual que muchos otros, ya no realizan embolizaciones sistemáticas de los paragangliomas laterocervicales, reservando este tratamiento, aso-

ciado con radioterapia, a los tumores inextirpables y a los pacientes con contraindicaciones quirúrgicas.

Tratamiento quirúrgico

El tratamiento quirúrgico es el único tratamiento curativo de los paragangliomas cervicocefálicos.

La exéresis de un paraganglioma requiere, no obstante, ciertas precauciones:

En preoperatorio:

— un estudio topográfico preciso del tumor, sus relaciones con las estructuras vasculonerviosas y los pedículos nutricios;

— el diagnóstico de un tumor sincrónico, en particular de un feocromocitoma;

— en la eventualidad de una plastia vascular de reparación, el estudio debe incluir, como mínimo, una angiografía con prueba de clampeo para evaluar la funcionalidad del polígono de Willis y una evaluación clínica de la red venosa de los miembros inferiores.

Durante la intervención, la acción terapéutica es multidisciplinaria y requiere la colaboración de un equipo con experiencia: médico anestesiólogo, cirujano otorrinolaringólogo (ORL), eventualmente un cirujano vascular y un neurocirujano, en los casos de plastia vascular reparadora o tumor con extensión intracraneal.

En este artículo no se detalla la técnica de exéresis de los paragangliomas cervicocefálicos. Sin embargo, a continuación se recuerdan los puntos esenciales del acceso quirúrgico para cada localización.

Exéresis de los paragangliomas cervicales

Puesto que la exéresis total es el único tratamiento curativo de estos tumores, el cirujano debe adaptar la vía de acceso para abarcar una eventual extensión a la base del cráneo y al mismo tiempo asegurar un perfecto control del eje carotídeo. La conservación de los elementos nerviosos es una prioridad permanente.

El acceso al espacio lateral del cuello debe ser amplio para facilitar la disección del tumor a lo largo del eje carotídeo y controlar las arterias carótidas y la arteria basilar en el caso de plastia vascular reparadora. Hacia abajo, debe exponerse la carótida primitiva. Hacia arriba, con frecuencia es necesario resecar la apófisis estiloides y el telón estiloideo, sobre todo ante un paraganglioma vagal, para exponer bien el espacio subparotídeo posterior en su parte alta y poder controlar el límite superior del tumor. En caso de extensión cefálica más importante, se debe resecar la mastoides hasta el agujero rasgado posterior. Cuando se sospecha una prolongación tumoral en este agujero (estadio C), se desvía parcialmente el nervio facial y se liga el seno lateral para excluir el golfo de la yugular [39]. El acceso al conducto carotídeo (porción vertical) permite la exéresis de la mayor parte de las extensiones tumorales altas. En caso de extensión parafaríngea, la resección del telón estiloideo, asociado con una luxación anterior del cóndilo mandibular, suele ser suficiente para obtener un amplio acceso a esta región. La exéresis tumoral de los paragangliomas carotídeos debe obedecer a ciertas reglas para minimizar los riesgos de complicaciones vasculares. Se debe comenzar por el polo inferior del tumor siguiendo un plan de disección subadventicio. La exéresis debe terminarse en la región del bulbo carotídeo, zona de mayor adherencia.

Con respecto a los tumores vagales, el primer tiempo incluye la sección del nervio neumogástrico por debajo del tumor. La disección a lo largo de la carótida interna es más sencilla que en un tumor del cuerpo carotídeo. Sin embargo, el tumor puede englobar este eje y dificultar la exéresis. Las complicaciones más frecuentes suelen encontrarse en el polo superior, con frecuencia aprisionado contra la base del cráneo. En estos casos, suele ser más difícil la conservación de la carótida externa y del hipogloso mayor. Debe evitarse cualquier maniobra de tracción del neumogástrico, dado el riesgo de choque circulatorio reflejo.

Complicaciones de la exéresis de paragangliomas cervicales

Las principales complicaciones son de tipo vascular, neurológico y neuroendocrino.

- *Complicaciones vasculares*

Son secundarias a un traumatismo quirúrgico accidental o a la necesidad de una reparación vascular transoperatoria. En ambos casos, el cirujano vascular, normalmente presente, realiza una reparación vascular de urgencia, rara vez con sutura lineal, en general mediante interposición de material autólogo (injerto de vena safena) o sintético (prótesis). Los datos que proporcionan el estudio angiográfico preoperatorio y eventualmente la prueba de clampeo son de gran valor en estas circunstancias.

- *Complicaciones neurológicas*

También pueden ser de dos tipos, accidental o inevitable. Las secuelas inevitables se originan con la sección del vago durante la exéresis de un paraganglioma del X par. El paciente debe estar al corriente de esta eventualidad y de sus consecuencias sobre la voz y la deglución. Debido a la sección troncal del neumogástrico, la cuerda vocal homolateral se encontrará con más frecuencia en abducción. Algunos autores han propuesto efectuar una medialización vocal en el mismo tiempo operatorio por medio de una incisión de cervicotomía [36, 37, 39]. El material utilizado y la técnica son variables (politetrafluoroetileno, politetrafluoroetileno expandido o silicona).

Las secuelas accidentales pueden provenir de un traumatismo operatorio durante la exéresis tumoral, ya sea durante la disección o el acceso. Se presentan sobre todo en caso de tumor con extensión a la base del cráneo. La parálisis facial, además de los problemas estéticos, expone a complicaciones oculares. Las lesiones de las ramas de los pares IX y XII complican la función de deglución, sobre todo si se ha realizado una sección del X par. Para limitar la morbilidad de tales lesiones son indispensables la medialización de la cuerda vocal, una rehabilitación postoperatoria intensa precoz y la protección de las vías aéreas mediante alimentación transitoria con sonda nasogástrica. En caso de simple sideración, se acelera la recuperación funcional con una rehabilitación prolongada. Las lesiones del XI par son muy invalidantes desde el punto de vista motor; es indispensable una rehabilitación precoz con kinesiterapia. La lesión del tronco simpático cervical es responsable del síndrome de Claude Bernard-Horner.

- *Complicaciones neuroendocrinas*

Pueden ser de dos tipos. El primer tipo está constituido por descompensaciones tensionales durante la exéresis de tumores funcionales o por la presencia ignorada de un feocromocitoma. Esta situación no debería presentarse en la actualidad. El estudio preoperatorio detecta el carácter secretor de estos tumores y las crisis hipertensivas se previenen mediante un tratamiento médico preventivo y precauciones anestésicas.

El segundo tipo de complicaciones neuroendocrinas está relacionado con la exéresis bilateral de tumores del cuerpo carotídeo. Durante la segunda exéresis, se han descrito anomalías del equilibrio tensional, de tipo labilidad tensional: crisis hipertensivas asociadas con auténticos episodios de hipotensión ortostática. Esta situación se explica por la supresión bilateral de la función del complejo «paraganglio carotídeo y seno carotídeo» (ver Fisiopatología de los paraganglios) [30, 38]. Dicha situación puede prevenirse con un con-

trol tensional riguroso de los pacientes durante el postoperatorio. En caso necesario, se administrará un tratamiento antihipertensivo. Netterville recomienda la administración de clonidina, que con su acción central α-2 inhibidora, previene las crisis hipertensivas y las crisis de taquicardia [38]. Se puede administrar 9 α fluorohidrocortisona en las formas graves de hipotensión ortostática [30]. En general, esta situación mejora en pocos días.

Netterville también describió en algunos pacientes (el 19 %), operados de paraganglioma del vago, dolores en la región parotídea, con frecuencia graves, que aparecen durante las primeras comidas postoperatorias y se agravan con los sialagogos. Lo denominó el «síndrome de la primera comida» (del inglés *first bite syndrome*) y explica esta sintomatología por la supresión de la inervación simpática de la glándula parotídea [36].

Técnicas de radioterapia

Radioterapia externa tradicional

Este tratamiento únicamente debe proponerse desde una óptica paliativa. Los efectos de las radiaciones ionizantes, que parecen prometedores, sólo se han evaluado en pequeñas series.

Se puede aplicar una radioterapia externa de tipo paliativo en el tratamiento de metástasis, incluso si los autores señalan que las metástasis de los paragangliomas son poco radiosensibles [3, 31].

En consecuencia, la radioterapia sólo se aconseja en caso de contraindicación quirúrgica, en los residuos tumorales posquirúrgicos o en el tratamiento paliativo de las métástasis [3, 31, 62].

Radiocirugía estereotáxica multihaces [24, 29]

La radiocirugía estereotáxica administra una importante dosis de radiación ionizante dentro del tejido predefinido, de pequeño volumen, limitando la radiación de los órganos sensibles adyacentes. Cabe precisar algunos puntos:

— pocos centros poseen el material necesario;

— el volumen tumoral debe ser moderado;

— se debe contar con las coordenadas espaciales fijas del tumor en los tres planos del espacio;

Esta necesidad de localización estereotáxica limita la indicación de la «unidad gamma» a los paragangliomas timpanoyugulares.

Quimioterapia

Sólo se ha aplicado quimioterapia en las formas metastásicas. Los resultados son discordantes y el número de pacientes evaluados es todavía bajo. Los medicamentos más eficaces son ciclofosfamida, sales de platino, adriamicina y etopósido [44].

Tratamiento con moléculas radioactivas

Este método está bien codificado para el tratamiento del carcinoma diferenciado de la glándula tiroides. Consiste en administrar por vía sistémica una dosis de una sustancia radioactiva, que es específica para un tejido dado. La acumulación de esta sustancia en el tejido definido permite aportar una gran cantidad de radiación ionizante de manera local, limitando la irradiación de los tejidos sanos.

Las metástasis de los paragangliomas son generalmente poco sensibles a la radioterapia y a la quimioterapia. Estos tratamientos de última generación parecen útiles en las formas metastásicas de los paragangliomas. Actualmente, hay dos protocolos en curso de evaluación para el tratamiento de los infrecuentes paragangliomas metastásicos.

^{131}I acoplado a la MIBG [55]

La MIBG es una sustancia específica de los tumores derivados de la cresta neural. La MIBG se marca con ^{131}I radioactivo y el complejo I-MIBG se acumula dentro del tejido blanco. Este método exige el bloqueo de la captación tiroidea del yodo mediante una saturación con yodo frío.

Análogos de la somatostatina marcados con indio

Siguiendo el mismo principio, pero de forma más específica, se puede utilizar como marcador el octreótido y como molécula ionizante el indio [3].

INDICACIONES TERAPÉUTICAS

El único tratamiento curativo es quirúrgico. Las otras opciones se utilizan en situaciones de contraindicación quirúrgica o de recidiva tumoral inaccesible.

Contraindicaciones quirúrgicas

Las contraindicaciones quirúrgicas ampliamente aceptadas están constituidas por:

— alteración del estado general o edad fisiológica avanzada;

— contraindicación anestésica mayor;

— tumor pequeño en un paciente de edad avanzada;

— forma maligna de entrada;

— tumor inextirpable quirúrgicamente.

En estos casos, cabe adoptar tres actitudes: abstención terapéutica con control periódico, radioterapia externa y embolización.

Paragangliomas carotídeos

Tumor aislado

Los estadios I y II se resecan y en general no requieren reparación vascular.

En el estadio IIIa debe programarse una reparación vascular. Es indispensable el estudio angiográfico completo con una prueba de clampeo.

En el estadio IIIb la extensión endocraneal dificulta la reparación vascular y la exéresis. Se puede plantear, en cada caso, una cirugía ampliada con acceso intrapetroso de la carótida. Estas situaciones constituyen para algunos autores contraindicaciones quirúrgicas.

Tumor bilateral

La estrategia es delicada. Se reseca primero el tumor más pequeño para minimizar los riesgos vasculares y neurológicos. El segundo tiempo quirúrgico se lleva a cabo un año después. Las consecuencias potenciales de una exéresis bilateral son:

— diplejía laríngea: en caso de parálisis laríngea contralateral, no se opera el segundo paraganglioma. Se aconseja la radioterapia. La exéresis puede realizarse, seguida de un estrecho control postoperatorio. La aparición de dificultades respiratorias exige una traqueotomía de urgencia;

— la reparación vascular bilateral: esta situación es de alto riesgo. El índice de complicaciones vasculares potenciales es más alto (accidente vascular cerebral);

— la descompensación tensional: la supresión del complejo «seno carotídeo y paraganglio carotídeo» mediante exéresis quirúrgica o desnervación es responsable de una labilidad tensional y cardíaca, señalada anteriormente. Es indispensable realizar un control estrecho de estos pacientes. Este estado mejora en unos días; el relevo funcional lo ejercen otras estructuras barorreceptoras y quimiorreceptoras (paraganglio interaórtico, entre otras) [38].

Paraganglioma carotídeo asociado con paraganglioma vagal contralateral

La exéresis del tumor vagal es responsable de parálisis laríngea casi constante. La localización carotídea debe resecarse en primer lugar. Si no hay complicaciones, se opera a distancia el lado contralateral. En caso contrario, algunos autores recomiendan la radioterapia.

Paraganglioma del neumogástrico

Tumor aislado

En la mayoría de los casos, la resección se lleva a cabo a expensas del nervio vago. Algunos tumores yuxtavagales pueden disecarse del tronco del X par. Las principales dificultades para el acceso quirúrgico residen en dominar el polo superior del tumor en la base del cráneo y la prolongación parafaríngea. Se practica la resección sistemática del telón estiloideo.

Paraganglioma vagal bilateral

El sacrificio bilateral del nervio vago no es compatible con una vida social normal y expone a una alta morbilidad (trastorno grave de la deglución, traqueotomía, desequilibrio tensional, taquicardia, desórdenes digestivos, etc.).

En consecuencia, se reseca la lesión más voluminosa y se realiza un simple seguimiento del tumor contralateral o radioterapia. En caso de aumento de volumen se puede considerar una exéresis, pero tratando cada caso individualmente.

Paragangliomas malignos

El diagnóstico se establece ante la presencia de metástasis. Estas metástasis son de evolución lenta y es posible una supervivencia prolongada. Su tratamiento consiste en radioterapia sintomática, quimioterapia o tratamientos locales mediante moléculas radioactivas específicas [3].

Recidivas tumorales

Deben tratarse mediante nueva exéresis quirúrgica. Cuando el riesgo de una nueva cirugía es alto, se propone una radioterapia paliativa.

Conclusión

Los paragangliomas laterocervicales son tumores poco frecuentes, generalmente benignos y aislados. El estudio inicial es fundamental para descartar una forma funcional, multifocal o maligna y para detectar otros casos familiares, cuya frecuencia real se suele subestimar. La presencia de una forma hereditaria debe conducir a un estudio familiar y al rastreo de tumores presintomáticos mediante biología molecular. El tratamiento terapéutico requiere un equipo multidisciplinario con experiencia (cirujanos ORL, cirujanos vasculares, radiólogos y anestesiólogos).

El estudio preterapéutico debe definir la necesidad eventual de una reparación vascular. En tal caso, se tomarán todas las precauciones para limitar la morbilidad.

Cualquier referencia a este artículo debe incluir la mención del artículo original: Thomassin JM, Deveze A et Marciano S. Paragangliomes latérocervicaux. Encycl Méd Chir (Editions Scientifiques et Médicales Elsevier SAS, Paris, tous droits réservés), Oto-rhino-laryngologie, 20-955-A-10, 2002, 14 p.

Bibliografía

[1] Archer K, Hurwitz J, Balogh J, Fernandes B. Orbital nonchromaffin paraganglioma. A case report and review of the literature. *Ophthalmology* 1989 ; 96 : 1659-1666

[2] Arkwright S, Bachar M, Vilde F. Glomus tumors. Clinical, histological and immunohistochemical study. A propos of 29 cases. *Arch Anat Cytol Pathol* 1996 ; 44 : 160-165

[3] Au WY, Chan A, Wong K, Leung C, Liang R, Kwong Y. Multiple osseus metastases from occult paraganglioma: a diagnostic pitfall. *Histopathology* 1998 ; 33 : 287-288

[4] Balatsouras D, Eliopoulos P, Economou C. Multiple glomus tumors. *J Laryngol Otol* 1992 ; 106 : 538-543

[5] Baysal B, Farr J, Rubinstein W, Galus R, Johnson K, Aston C et al. Fine mapping of an imprinted gene for familial nonchromaffin paragangliomas, on chromosome 11q23. *Am J Hum Genet* 1997 ; 60 : 121-132

[6] Bikhazi P, Messina L, Mhatre A, Goldstein J, Lalwani A. Molecular pathogenesis in sporadic head and neck paraganglioma. *Laryngoscope* 2000 ; 110 : 1336-1348

[7] Bikhazi P, Roeder E, Attaie A, Lalwani A. Familial paragangliomas: the emerging impact of molecular genetics on evaluation and management. *Am J Otol* 1999 ; 20 : 639-643

[8] Biller H, Lawson W, Som P, Rosenfeld R. Glomus vagale tumors. *Ann Otol Rhinol Laryngol* 1989 ; 98 : 21-26

[9] Blondet R, Breton P, Bailly C, Gignoux B, Mayer M. Étude histoclinique des chémodectomes cervico-céphaliques. À propos de 7 observations. In : Actualités de carcinologie cervico-faciale. Les chémodectomes cervico-céphaliques. Paris : Masson, 1984 : 37-44

[10] Bock P. Handbuch der mikroskopischen Anatomie des Menschen. VI/8. The paraganglia. Berlin : Springer-Verlag, 1982

[11] Bockelman H, Arya S, Gilbert E. Cyanotic congenital heart disease with malignant paraganglioma. *Cancer* 1982 ; 50 : 2513-2517

[12] Bosq J, Caillaud JM, Micheau C, Luboinski B, Marandas P, Richard JM. Étude anatomo-pathologique des paragangliomes cervico-céphaliques. XVIe congrès de la Société française de carcinologie faciale. In : Actualités de carcinologie cervico-faciale. Les chémodectomes cervico-céphaliques. Paris : Masson, 1984 : 3-16

[13] Chabolle F, Laccourreye O, Meyer B, Brasnu D, Laccourreye H, Chouard CH. Intérêts et limites de l'embolisation dans les paragangliomes cervicaux. Définition d'une nouvelle stratégie diagnostique. À propos de 20 cas. *Ann Otolaryngol Chir Cervicofac* 1987 ; 104 : 243-250

[14] Chu P, Chang K, Wu A, Weiss L. Nasal glomus tumors: report of two cases with emphasis on immunohistochemical features and differential diagnosis. *Hum Pathol* 1999 ; 30 : 1259-1261

[15] El Silimy O, Harvy L. A clinico-pathological classification of laryngeal paraganglioma. *J Laryngol Otol* 1992 ; 106 : 635-639

[16] Eschun G, Ludwig S, Leslie W. Localization of a presumed catecholamine-secreting glomus tumor by 123I-Metaiodobenzyl Guanidine (MIBG) single photon emission computed tomography (SPECT) scanning. *Am J Hypertens* 1998 ; 11 : 258-262

[17] Farrior J 3rd, Hyams V, Benke R, Farrior J. Carcinoid apudoma arising in a glomus jugulare tumor: of endocrine activity in glomus jugulare tumors. *Laryngoscope* 1980 ; 90 : 110-119

[18] Gras R, Chrestian MA, Dessi P, Zanaret M, Cannoni M. Systèmes APUD et neuroendocrinien diffus et pathologie cervicofaciale. *Encycl Méd Chir* (Éditions Scientifiques et Médicales Elsevier SAS, Paris), Oto-rhino-laryngologie, 20-945-A-10, 1993

[19] Grufferman N, Gillman M, Pasternack L, Peterson C, Young W. Familial carotid body tumors: case report and epidemiologic review. *Cancer* 1980 ; 46 : 2116-2122

[20] Guerrier Y. Traité de technique chirurgicale ORL et cervico-faciale : cou et cavité buccale. Paris : Masson, 1988 :

[21] Held E, Gal A, Derose P, Cohen C. Image cytometric nuclear DNA quantification of paragangliomas in tissue sections. Prognostic signifiance. *Anal Q Cytol Histol* 1997 ; 19 : 501-506

[22] Jalil N, Pattou F, Combemale F, Chapuis Y, Henry JF, Peix JL et al. Effectiveness and limits of preoperative imaging studies for the localisation of pheochromocytomas and paragangliomas. *Eur J Surg* 1998 ; 164 : 23-28

[23] Johnston P, Foss R, Desilets D. Malignant jugulotympanic paraganglioma. *Arch Pathol Lab Med* 1990 ; 114 : 976-979

[24] Jordan J, Roland P, McManus D, Weiner R, Giller C. Stereotactic radiosurgery for glomus jugulare tumors. *Laryngoscope* 2000 ; 110 : 35-38

[25] Lachard A, Hassoun J, Charpin C, Toga M. Les paragangliomes de la tête et du cou (chémodectomes). Aspects anatomo-pathologiques. XVIe congrès de la Société française de carcinologie faciale. In : Actualités de carcinologie cervico-faciale. Les chémodectomes cervico-céphaliques. Paris : Masson, 1984 : 3-16

[26] Lacomme Y, Pessey JJ. Les tumeurs du corpuscule carotidien. XVIe congrès de la Société française de carcinologie faciale. In : Actualités de carcinologie cervico-faciale. Les chémodectomes cervico-céphaliques. Paris : Masson, 1984 : 70-74

[27] Lafitte F, Martin-Duverneuil N, Brunet E, Williams M, Heran F, Piekarski JD et al. Rhinopharynx et espaces profonds de la face : anatomie et applications à la pathologie. *J Neuroradiol* 1997 ; 24 : 98-107

[28] LeBodic MF, Fiche M, Aillet G, Sagang C, Bouc M, Liebault C et al. Étude immunohistochimique de six paragangliomes cervicaux multiples et familiaux avec métastase ganglionnaire dans un cas. *Ann Pathol* 1991 ; 11 : 176-180

[29] Leber K, Eustachio S, Pendl G. Radiosurgery of glomus tumors: midterm results. *Stereotact Funct Neurosurg* 1999 ; 72 : 53-59

[30] Lemaire M, Persu A, Hainaut P, De Plaen JF. Hereditary paraganglioma. *J Intern Med* 1999 ; 246 : 113-116

[31] Manolidis S, Shohet J, Jackson C, Glasscock M3^rd. Malignant glomus tumors. *Laryngoscope*1999 ; 109 : 30-34

[32] Mariman E, Van Beersum S, Cremers C, Struycken P, Ropers H. Fine mapping of a putatively imprinted gene for familial non-chromaffin paragangliomas to chromosome 11q13. 1: evidence for genetic heterogeneity. *Hum Genet* 1995 ; 95 : 56-62

[33] Morfin E. Carotid-body tumors. *Arch Surg* 1965 ; 91 : 947-951

[34] Muros M, Llamas-Elvira J, Rodriguez A, Ramirez A, Gomez M, Arraez M et al. 111In-pentetreotide scintigraphy is superior to 123I-MIBG scintigraphy in the diagnosis and location of chemodectoma. *Nucl Med Commun* 1998 ; 19 : 735-742

[35] Myssiorek D, Palestro C. 111Indium pentetreotide scan detection of familial paragangliomas. *Laryngoscope* 1998 ; 108 : 228-231

[36] Netterville JL, Civantos FJ. Rehabilitation of cranial nerve deficits after skull base surgery. *Laryngoscope* 1993 ; 103 (11 Pt 2 suppl 60) : 45-54

[37] Netterville JL, Jackson CG, Miller FR, Wanamaker JR, Glasscock ME. Vagal paraganglioma. A review of 46 patients treated during a 20-year period. *Arch Otolaryngol Head Neck Surg* 1998 ; 124 : 1133-1140

[38] Netterville JL, Reilly KM, Robertson D, Reiber ME, Armstrong WB, Childs P. Carotid body tumors: a review of 30 patients with 46 tumors. *Laryngoscope* 1995 ; 105 : 115-126

[39] Netterville JL, Stone RE, Luken ES, Civantos FJ, Ossoff RH. Silastic médialisation and arytenoids adduction: a review of 116 procedures: the Vanderbilt experience. *Ann Otol Rhinol Laryngol* 1993 ; 102 : 413-424

[40] North C, Zinreich E, Christensen W, North R. Multiple spinal metastases from paraganglioma. *Cancer* 1990 ; 66 : 2224-2228

[41] Parry D, Li F, Strong L, Carney J, Schottenfeld D, Reimer R et al. Carotid body tumors in humans: genetics and epidemiology. *J Natl Cancer Inst* 1982 ; 68 : 573-578

[42] Pearse AG. The APUD cell concept and its implications in pathology. *Pathol Annu* 1974 ; 9 : 27-41

[43] Petropoulos A, Luetje C, Camarata P, Whittaker C, Lee G, Baysal B. Genetic analysis in the diagnosis of familial paragangliomas. *Laryngoscope* 2000 ; 110 : 1225-1229

[44] Pialoux R. Les paragangliomes de la tête et du cou. À propos de 36 cas. [thèse], Nancy, 1996 : 1-285

[45] Plenat F, Leroux P, Floquet J, Floquet A. Intra and juxtavagal paraganglia: a topographical, histochemical, and ultrastructural study in the human. *Anat Rec* 1988 ; 221 : 743-753

[46] Rossenwasser H. Monograph on glomus jugulare tumors. *Arch Otolaryngol* 1968 ; 88 : 3-40

[47] Saldana M, Salem L, Travezan R. High altitude hypoxia and chemodectomas. *Hum Pathol* 1973 ; 4 : 251-263

[48] Santini J, Batt M, Dassonville O, Pepino J, Camuzard J, Vaille G et al. Paragangliomes de la tête et du cou. Formes familiales. *Ann Otolaryngol Chir Cervicofac* 1989 ; 106 : 589-592

[49] Schuller D, Lucas J. Nasopharyngeal paraganglioma. Report of a case and review of literature. *Arch Otolaryngol* 1982 ; 108 : 667-670

[50] Shamblin W, Remine W, Sheps S, Harrison E Jr. Carotid body tumor (chemodectoma). Clinicopathologic analysis of ninety cases. *Am J Surg* 1971 ; 22 : 732-739

[51] Sobol S, Dailey J. Familial multiple cervical paragangliomas: report of a kindred and review of the literature. *Otolaryngol Head Neck Surg* 1990 ; 102 : 382-390

[52] Spector G, Ciralsky R, Maisel R, Ogura J. Multiple glomus tumors in the head and neck. *Laryngoscope* 1975 ; 85 : 1066-1075

[53] Stevens R, Rassekh C, Quinn F Jr. Carotid body paraganglioma. UTMB Department of otolaryngology Grand Rounds, 1995, http://www2.utmb.edu/otoref/Grnds/carotidbody. htm

[54] Terracol J, Guerrier Y, Guiber HL. Le glomus jugulaire. Monographies ORL internationales. Paris : Masson, 1956

[55] Troncone L, Rufini V. 131I-MIBG therapy of neural crest tumours (review). *Anticancer Res* 1997 ; 17 : 1823-1831

[56] Van den Berg R, Wasser M, van Gils P, van der Mey A, Hermans J, van Buchem M. Vascularization of head and neck paragangliomas: comparison of three MR angiographic techniques with digital subtraction angiography. *AJNR Am J Neuroradiol* 2000 ; 21 : 162-170

[57] Van der Mey A, Maaswinkel-Mooy P, Cornelisse C, Schmidt P, van de Kamp J. Genomic imprinting in hereditary glomus tumours: evidence for a new genetic theory. *Lancet* 1989 ; 2 : 1291-1294

[58] Van Schothorst E, Beekman M, Torremans P, Kuipers-Dijkshoorn N, Wessels H, Bardoel A et al. Paragangliomas of the head and neck region show complete loss of heterozygosity at 11q22-23 in chief cells and the flow-sorted DNA aneuploid fraction. *Hum Pathol* 1998 ; 29 : 1045-1049

[59] Veldman JE, Mulder PH, Ruijs SH, de Haas G, van Waes PF, Hoekstra A. Early detection of asymptomatic hereditary chemodectoma with radionucleotid scintigraphy. *Arch Otolaryngol* 1980 ; 106 : 547-552

[60] Von Haller A. Elementa physiologiae corporis humani. Lausanne : Bosquet, 1743

[61] Wilson D, Rassekh C, Quinn F. Paragangliomas. UTMB Department of otolaryngology Grand Rounds, 1998, http://www2.utmb.edu/otoref/Grnds/paragang-9812/paragang-9812. html

[62] Zanaret M, Guerrier B. Paragangliomes cervicaux. In : Rapport de la société française d'oto-rhino-laryngologie et de chirurgie de la face et du cou. Pathologie vasculaire en ORL. Paris : Masson, 2000 : 351-375

[63] Zanaret M, Moulin G, Giovanni A, Dessi P, Cannoni M. Paragangliomes cervicaux. *Encycl Méd Chir* (Éditions Scientifiques et Médicales Elsevier SAS, Paris), Oto-rhino-laryngologie, 20-955-A-10, 1993